

CASO CLÍNICO

Pte. Sexo masculino, 56 años.

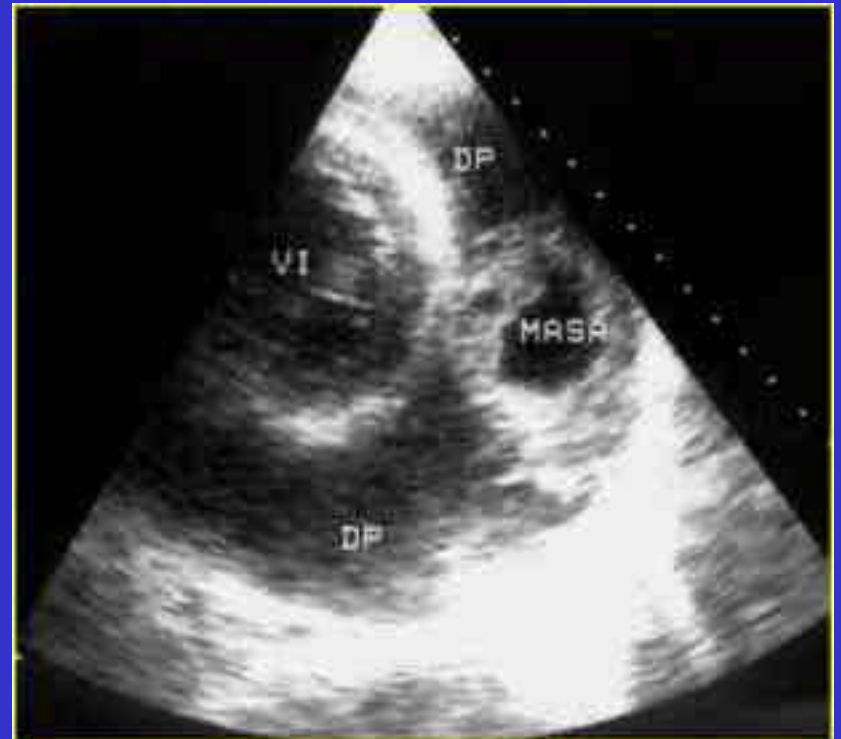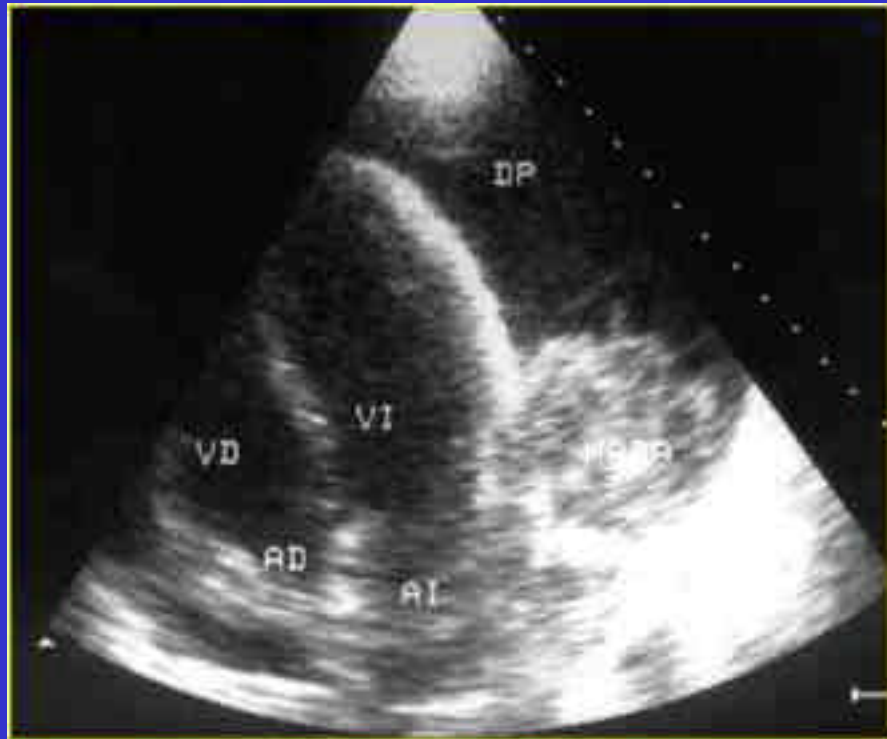
Sme febril prolongado, disnea CF IV, ortopnea, tos, dolor torácico.

Rx de tórax: cardiomegalia.

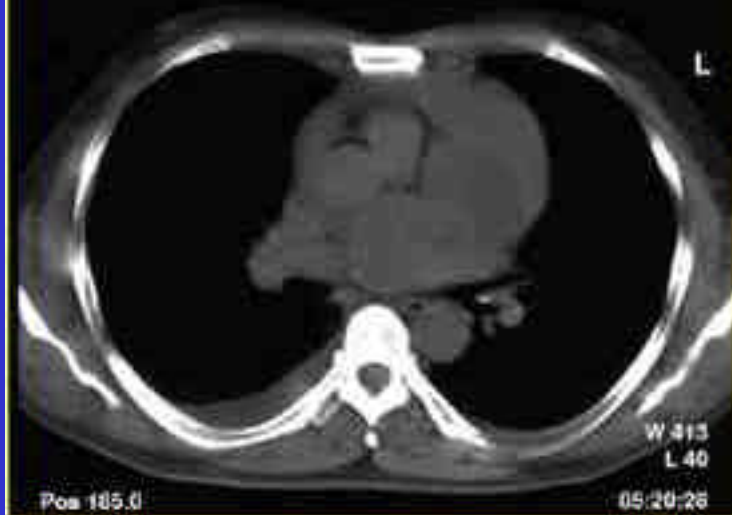Ecocardiograma transesofágico.

TC sin y con cte.ev.

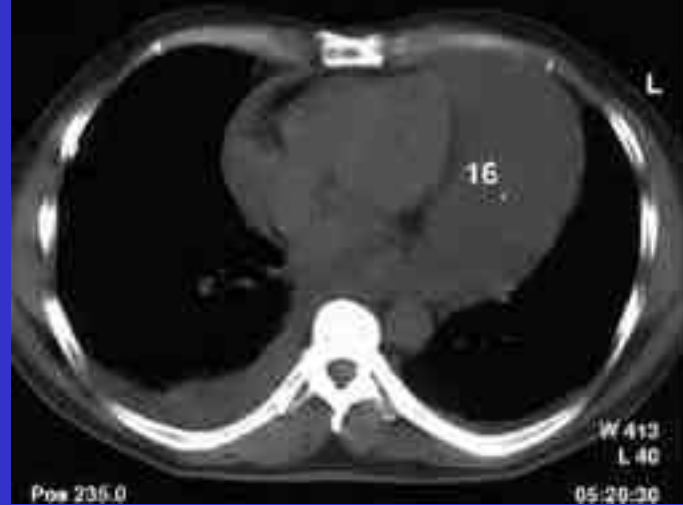RM



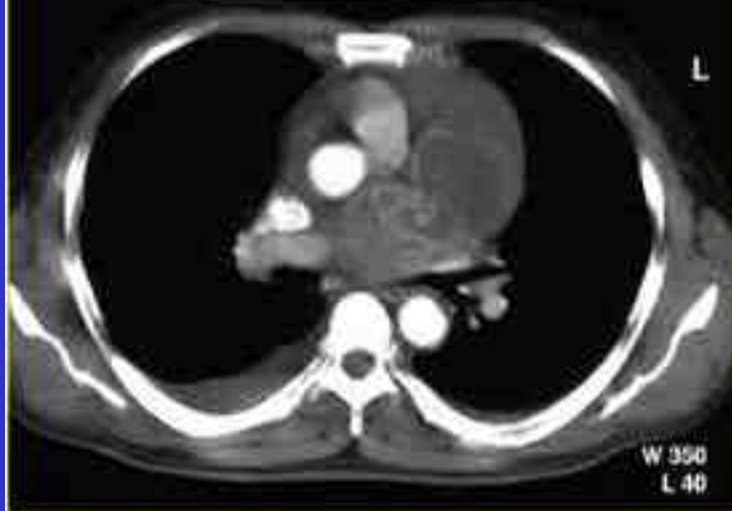
SERIE SIN CTE.EV.



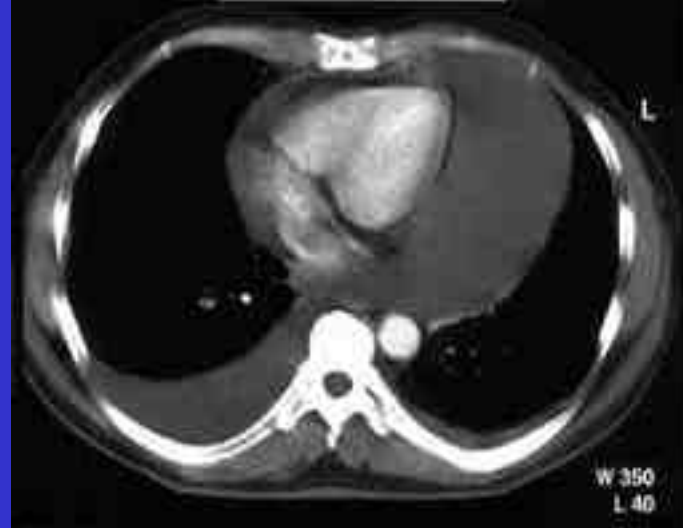
SERIE SIN CTE.EV.

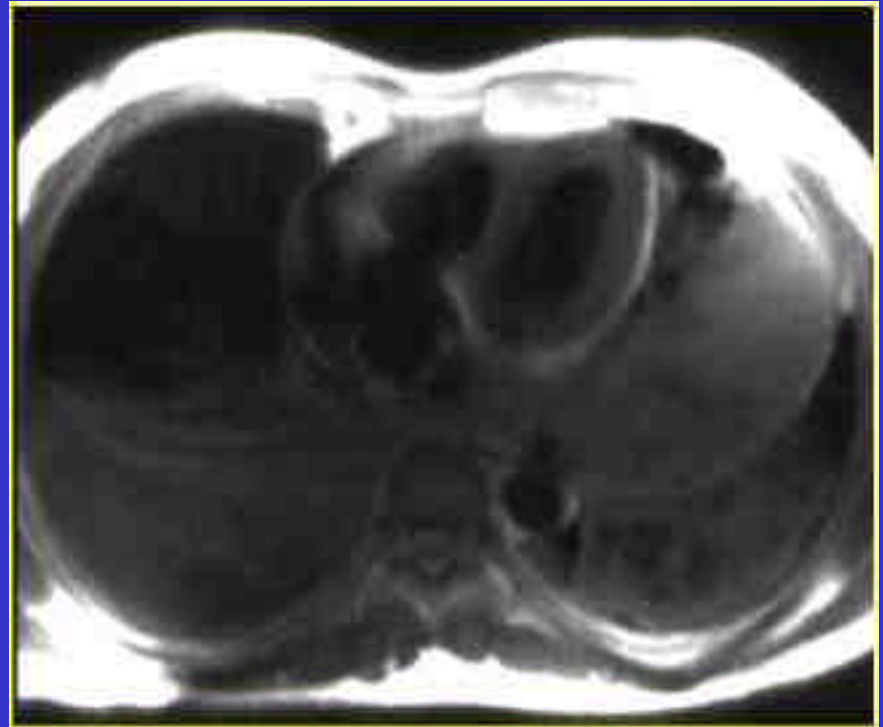
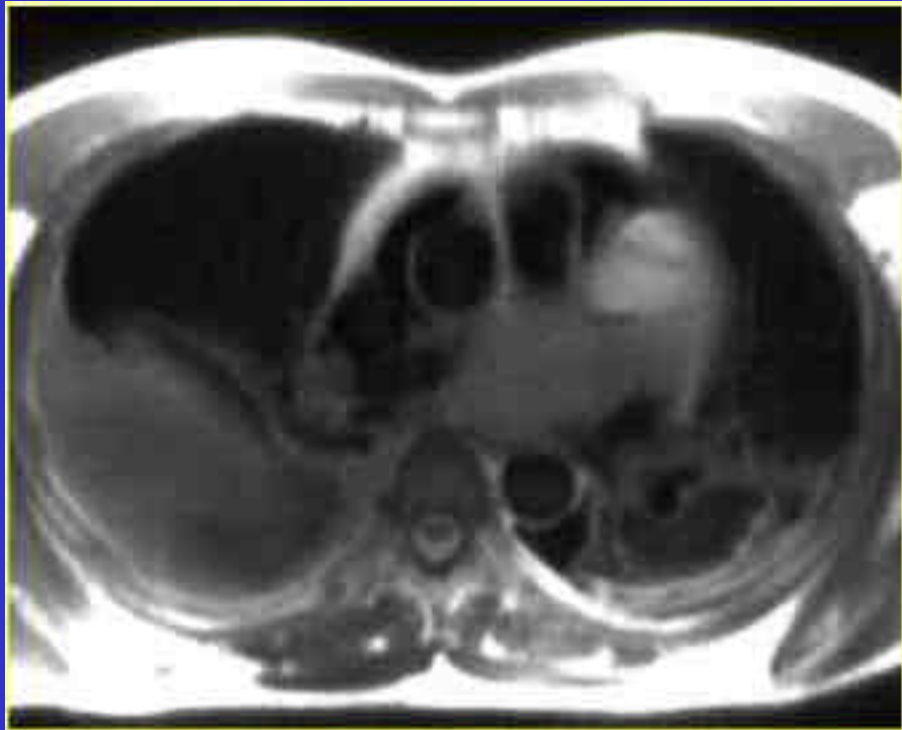


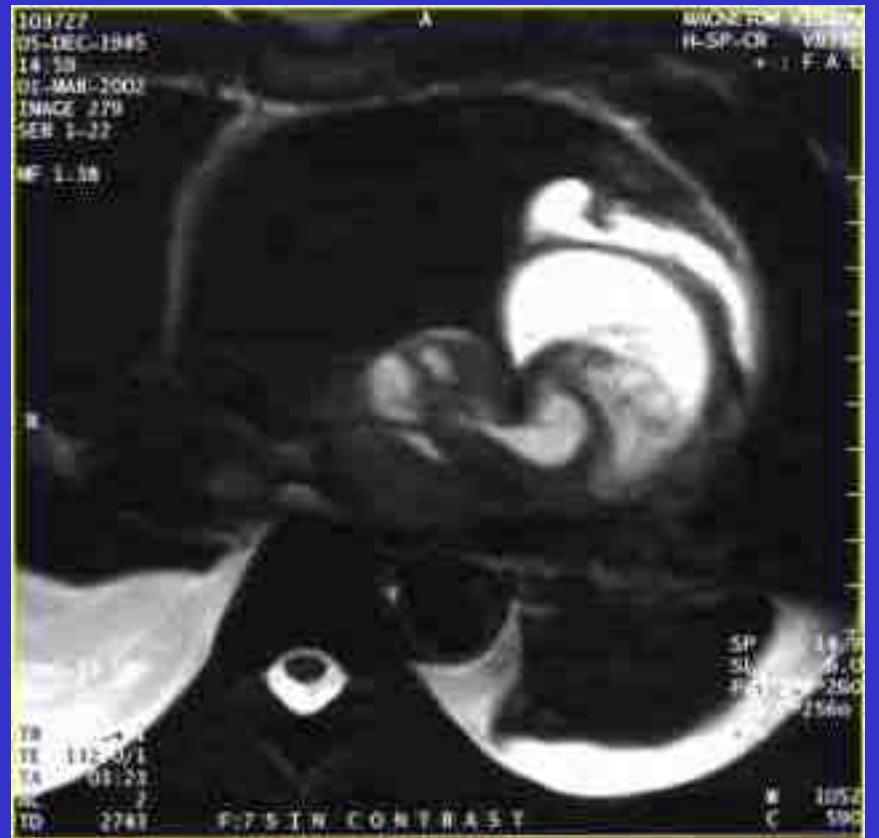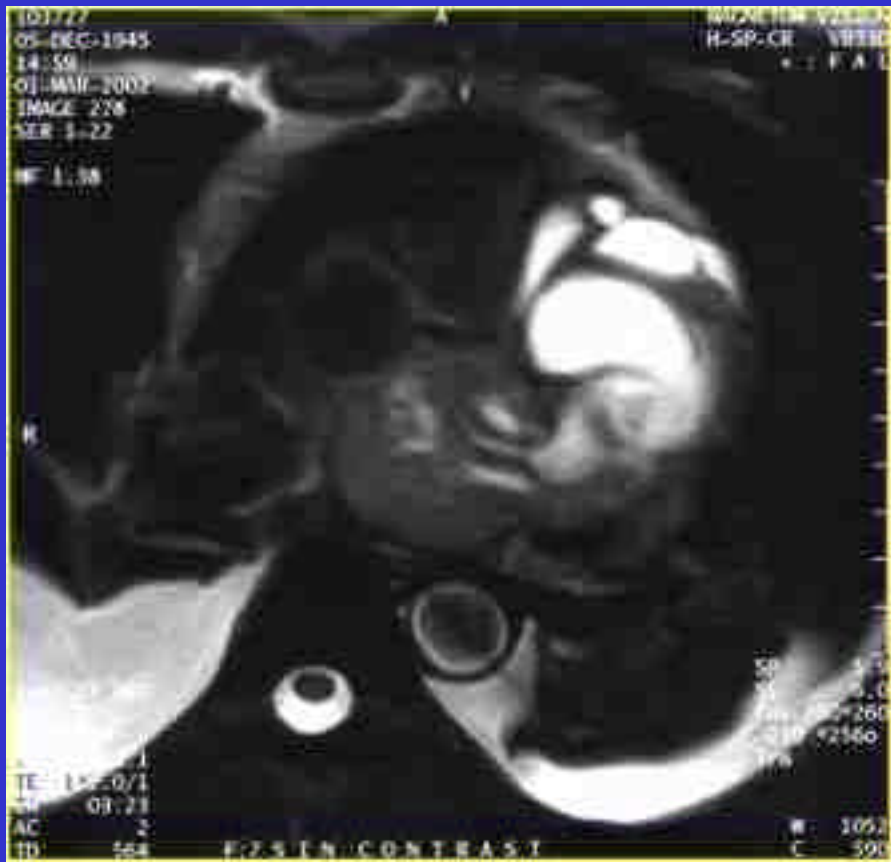SERIE CON CTE.EV.

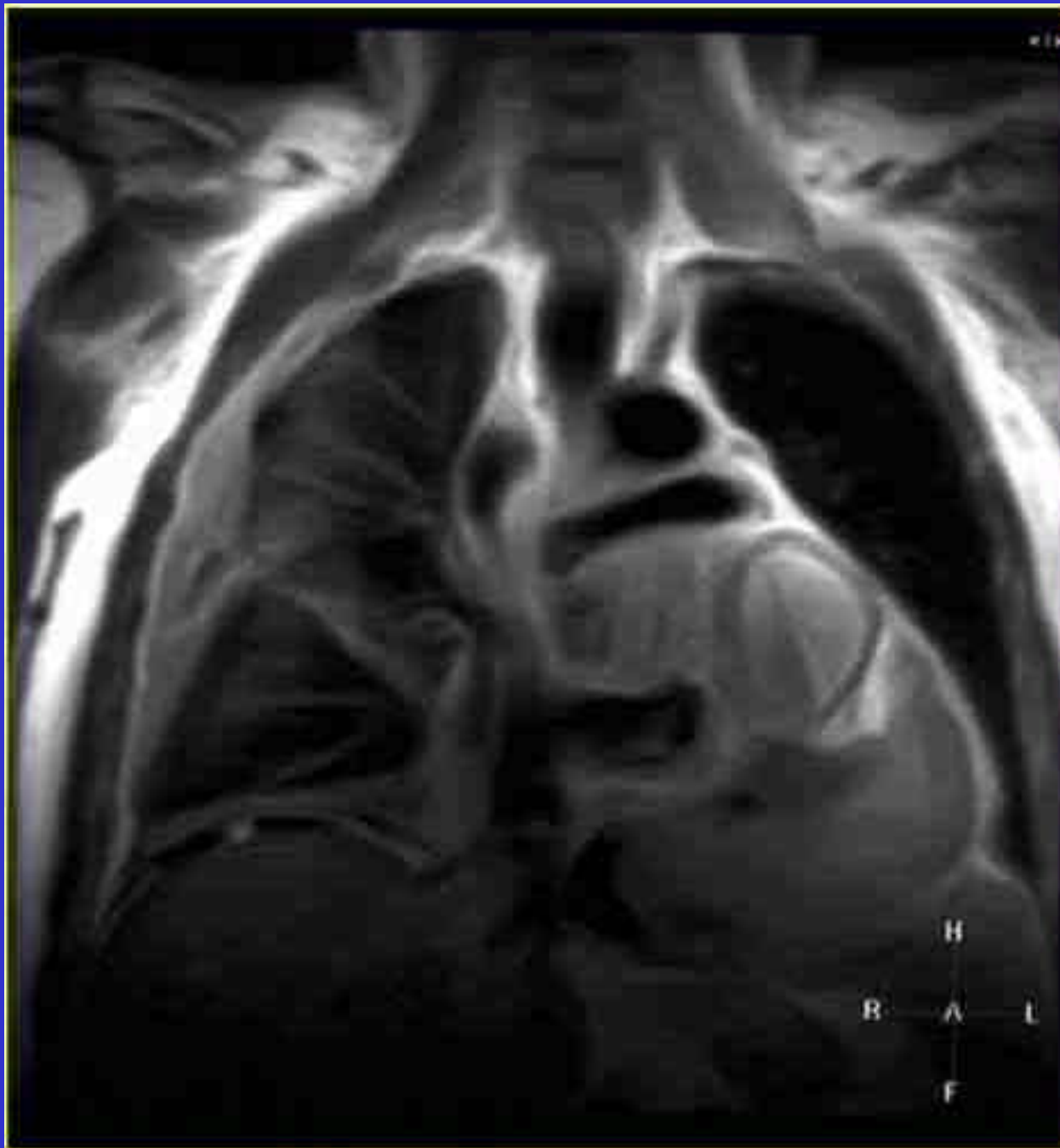

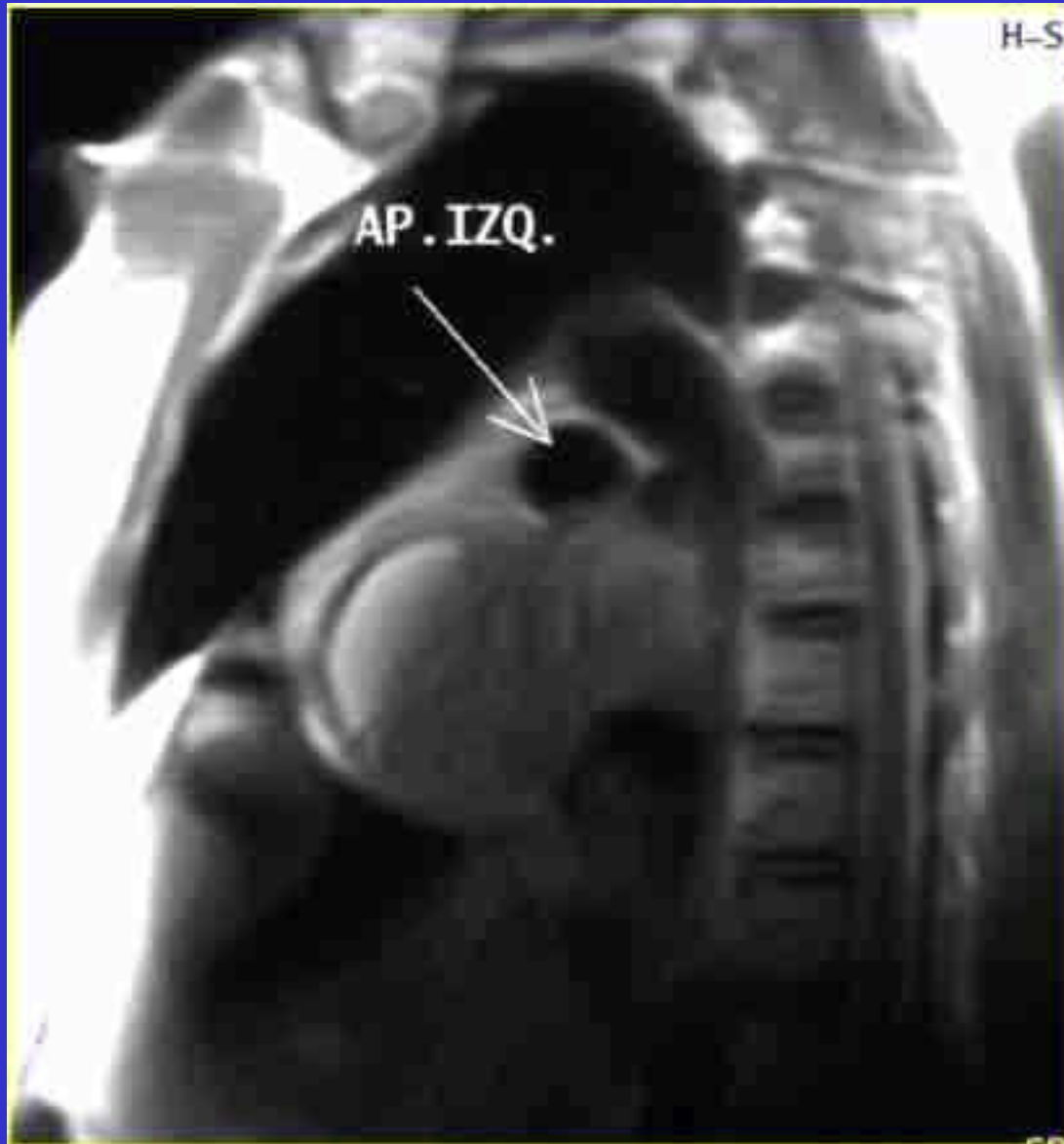
SERIE CON CTE.EV.











TUMORES DEL CORAZÓN Y PERICARDIO

- **INCIDENCIA: baja**
- **> % MTS o invasión directa**
- **TUMORES PRIMARIOS: raros**
75% benignos
(75% mixoma auricular)

TUMORES BENIGNOS DEL CORAZÓN Y PERICARDIO

Mixoma

Rabdomioma

Fibroma

Fibroelastoma

papilar

Hemangioma

Lipoma

Hamartoma

Teratoma

Mesotelioma

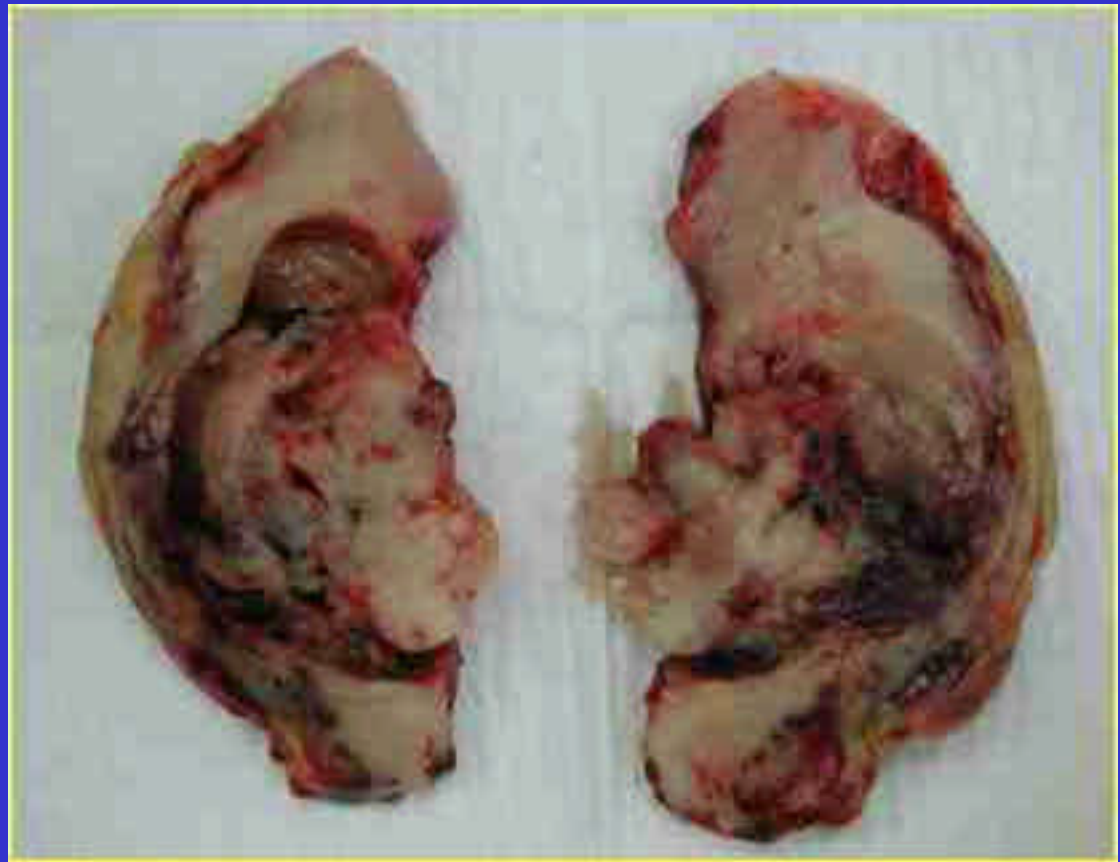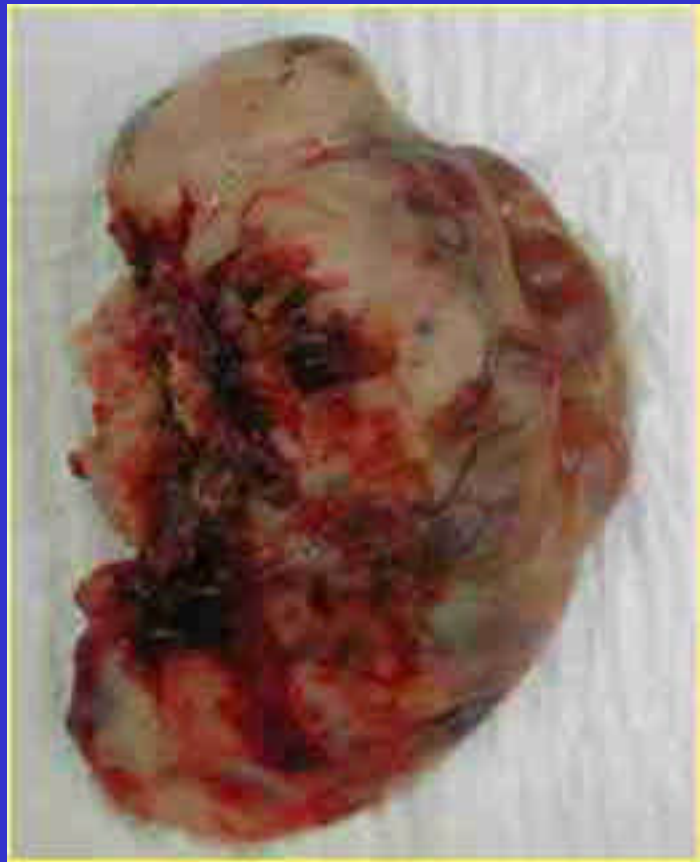Paraganglioma

(feocromocitoma)

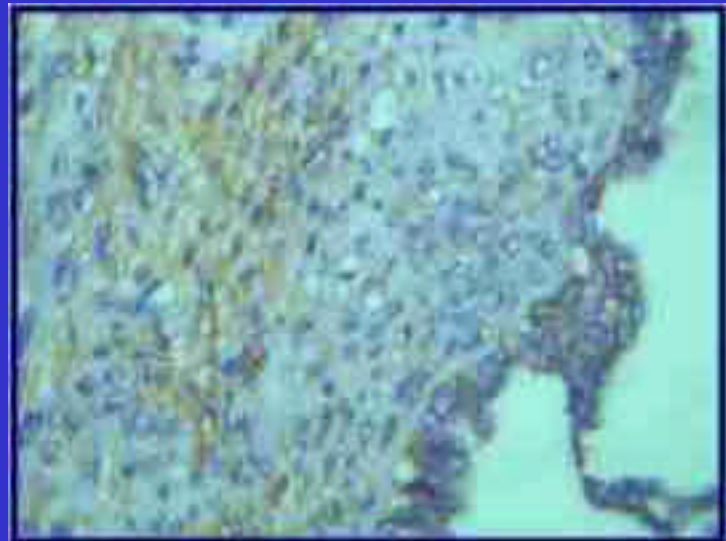
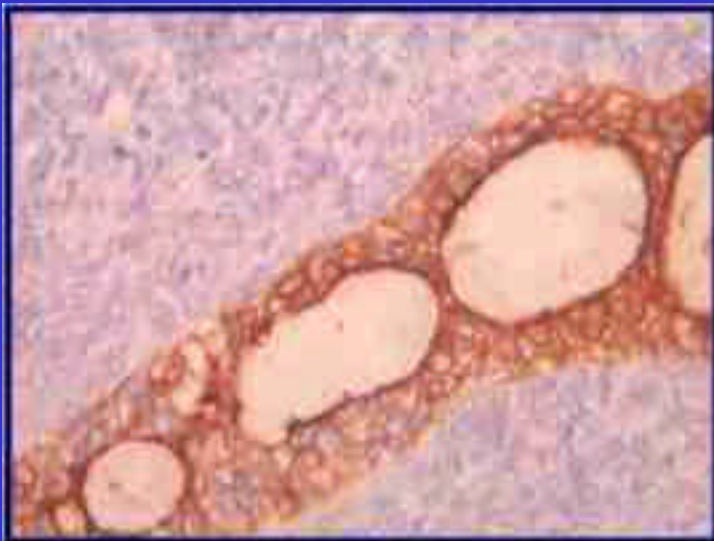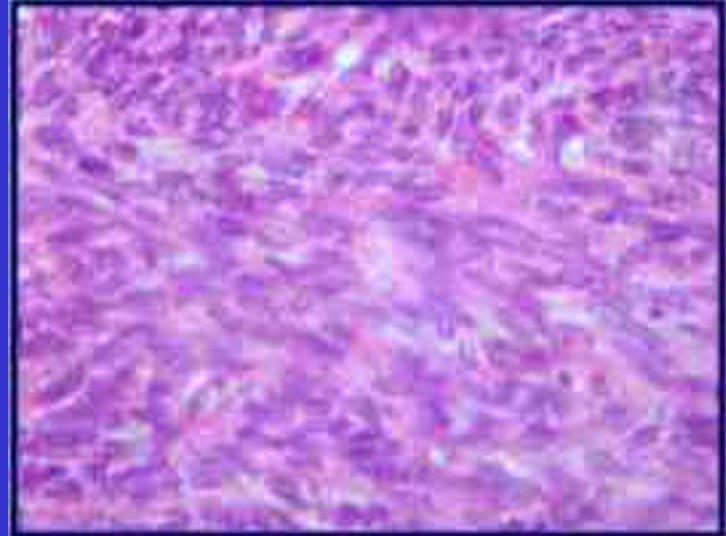
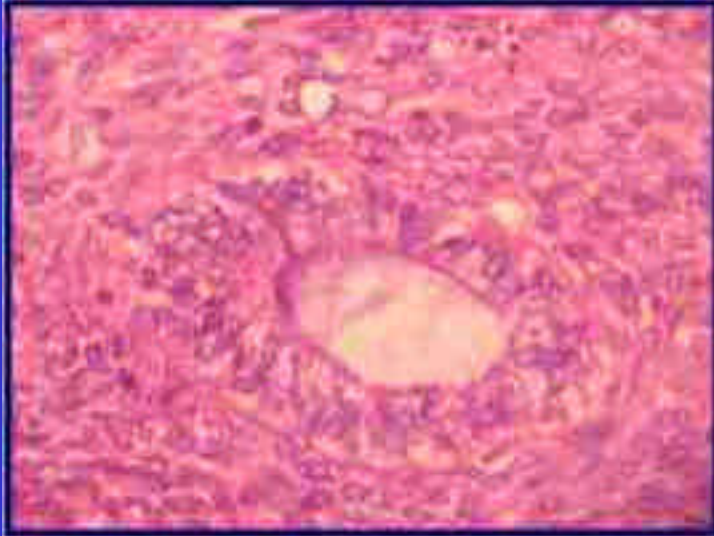
TUMORES MALIGNOS DEL CORAZÓN Y PERICARDIO

Teratocarcinoma
Mesotelioma
Feocromocitoma
Mixosarcoma
Liposarcoma
Angiosarcoma
Fibrosarcoma
Leiomiomasarcoma

Osteosarcoma
Sarcoma sinovial
Rabdomiosarcoma
S. Indiferenciado
S. de células
reticulares
Neurofibrosarcoma
FHM



H y E



EMA

CD 99

SARCOMA SINOVIAL DE PERICARDIO

- Tumor muy raro
- 7 casos en la literatura
- Diagnóstico
 - Microscópico
 - Inmunohistoquímico

BIBLIOGRAFÍA

- 1) Langner K et al : Synovial sarcoma of the pericardium. *Pathologie* 1998; 19 (6): 442-6
- 2) Al-Rajhi N et al : Primary pericardial synovial sarcoma: a case report and literature review. *J Surg Oncol* 1999; 70 (3):194-8.
- 3) Vander Salm TJ : Unusual primary tumors of the heart. *Semin Thorac Cardiovasc Surg* 2000: 12 (2): 89-100.